Aus der chirurgischen Universitätsklinik zu Marburg.
Direktor: Professor Dr. Fr. König.

Über die temporäre Orbitalresection bei Tumoren hinter dem Bulbus und in der Nachbarschaft.

INAUGURAL-DISSERTATION

zur

Erlangung der Doktorwürde

in der

Medizin, Chirurgie und Geburtshilfe

der

Hohen Medizinischen Fakultät der Universität Marburg

vorgelegt von

Wilhelm Schmidt

approb. Arzt aus Heckholzhausen.

MARBURG 1916.

SCHMALKALDEN
Buchdruckerei Gebr. Wolff
1916.

Aus der chirurgischen Universitätsklinik zu Marburg.
Direktor: Professor Dr. Fr. König.

Über die temporäre Orbitalresection bei Tumoren hinter dem Bulbus und in der Nachbarschaft.

INAUGURAL-DISSERTATION

zur

Erlangung der Doktorwürde

in der

Medizin, Chirurgie und Geburtshilfe

der

Hohen Medizinischen Fakultät der Universität Marburg

vorgelegt von

Wilhelm Schmidt
approb. Arzt aus Heckholzhausen.

R. UNIV. BIBLIOTHEEK LEIDEN

MARBURG 1916.

SCHMALKALDEN
Buchdruckerei Gebr. Wolff
1916.

Angenommen von der Medizinischen Fakultät Marburg
am 22. Juli 1914.
Gedruckt mit Genehmigung der Fakultät.
Referent: Herr Professor Dr. Fr. König.

Über die temporäre Orbitalresection bei Tumoren hinter dem Bulbus und in der Nachbarschaft.

Die hier folgende Arbeit bringt eine von Herrn Professor Dr. König-Marburg ersonnene und zuerst angewandte Methode zur Entfernung von Tumoren hinter dem Bulbus.

Herrn Prof. Dr. König möchte ich für die Überlassung der Veröffentlichung seiner Methode und die guten Ratschläge hierbei meinen ergebensten Dank aussprechen.

Unter der Bezeichnung „temporäre Resection" versteht man gemeinhin die Durchtrennung und Verlagerung eines Knochenstückes, dessen Zurücklagerung in die urspüngliche Stellung nach Beendigung des operativen Eingriffes erfolgt. Man bezweckt durch sie die Zugänglichmachung erkrankter Gebiete.

Eine derartige Operation an der knöchernen Orbita erdacht und zum erstenmal nach eigner Methode ausgeführt zu haben, ist das grosse Verdienst von

Professor Krönlein. Er verschaffte sich durch Resection des lateralen Orbitalrandes freien Zutritt zu dem retrobulbären Raume und konnte unter voller Schonung des Bulbus den hier vermuteten, beziehentlich diagnostizierten Tumor mit dem Messer angehen.

Die Erhaltung des Bulbus ist die vornehmste Aufgabe dieser Operation, wobei es zunächst gleichgültig ist, ob die Sehtüchtigkeit des Auges vorhanden bleibt oder nicht. Letzteres hängt von dem Sitze und der Ausdehnung des betreffenden Tumors ab. Ist der Opticus mit in die Geschwulst einbezogen, so wird man ihn natürlich mitentfernen müssen.

Czermak stellt die Indication zur temporären Resection in folgenden Sätzen auf:

Sie ist angezeigt

1) bei Eröffnung des Augapfels an seinem hinteren Pole und zwischen diesem und dem Sehnerven (Sclerotomia posterior) wie sie z. B. zur Entfernung eines subretinalen Cysticercus in der Maculagegend oder noch näher an der Papille nötig ist;
2) zur Exstirpation von Sehnervengeschwülsten von bedeutender Ausdehnung, wobei der Augapfel erhalten werden soll;
3) zur Exstirpation von Augenhöhlengeschwülsten, die tief in der Augenhöhle sitzen und deren Entfernung unter Erhaltung des Augapfels, des Sehnerven und normaler Beweglichkeit des Auges grossen Schwierigkeiten begegnen würde. Am günstigsten werden sich die Verhältnisse gestalten, wenn die Geschwulst an der lateralen Seite des Sehnerven gelegen ist;
4) unter Umständen zur Entfernung von Fremdkörpern in der Spitze der Augenhöhle, wenn

sie sehr umfangreich sind und deshalb ohne ausgedehnte Zerreißungen der Weichteile der Augenhöhle schwer zu extrahieren wären, oder wenn sie dort in den Knochen eingekeilt sind. — Man muß daran denken, sagt er weiter, daß die Operation wahrscheinlich noch weitergehende Anzeigen finden könnte. In den allerdings so außerordentlich seltenen Fällen von Aneurysma innerhalb der Augenhöhle wäre die Unterbindung des zuführenden Gefäßes auch in der Nähe des Sehnervenloches wohl durchführbar, wenn nach Ablösung des musculus rectus lateralis das Innere des Muskeltrichters nun gut zugänglich gemacht ist.

Die Erhaltung des Bulbus und damit die Indication zur Krönlein'schen Operation hängt naturgemäß auch von der Eigenart des betreffenden retrobulbären Tumors ab. Bei allen schnell wachsenden, soliden Tumoren der Orbita, die zur Entwicklung eines nennenswerten Exophthalmus weniger als 2 Jahre benötigt haben, ganz besonders bei jungen Individuen, empfiehlt sich, wie Helbron auf dem Chirurgenkongreß 1905 ausführte, die sofortige Exenteration. Ein benigner Tumor ist dabei nach Möglichkeit auszuschalten. Im Zweifelsfalle kann man auch die Krönlein'sche Operation vornehmen, muß dann aber bei einem malignen Tumor, besonders wenn er schlecht abgrenzbar ist, sofort die Exenteration anschließen. Zu berücksichtigen ist auch, daß Sehnerventumoren in der Regel keine sehr grosse Malignität haben; hier erscheint also die Erhaltung des Bulbus meist gerechtfertigt.

Zur Feststellung der Größe eines retrobulbären Tumors kann man sich heute sogar eines von Calderaro

konstruierten Exophthalmometers bedienen, mit dem sich das Verhältnis zwischen Exophthalmus und Volumen der Neubildung untersuchen lässt und zwar entspricht je 1 mm Exophthalmus etwas weniger als 1 ccm retrobulbärer Tumormasse.

Als Tumoren kommen besonders inbetracht Dermoidcysten, Echinococcus (Cysticercus), die relativ gutartigen Myxosarcome des Opticus und seiner Scheiden, ferner die bösartigen Endotheliome, Gliome, Sarcome, sodann die Osteome; Carcinome sind selten und nur von aussen her oder der Tränendrüse fortgeleitet, falls sie nicht vom Epithel einer Dermoidcyste ausgehen oder metastatisch sind.

Den besten Zugang zum retrobulbären Orbitalraume erhält man durch die laterale Wand; — hier-

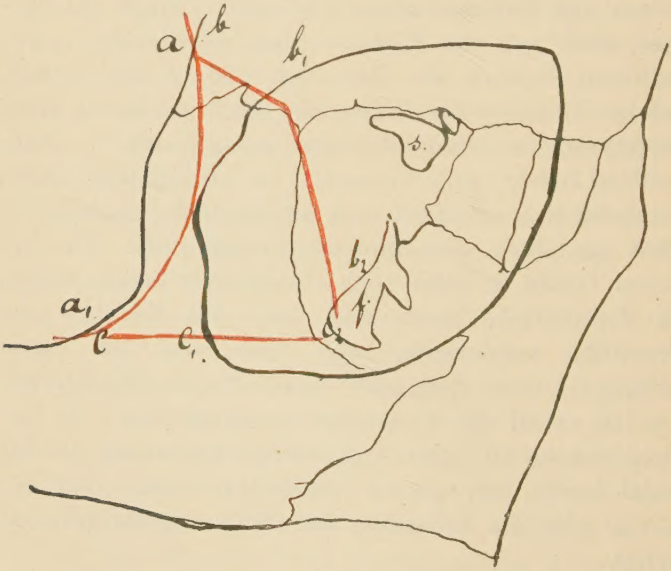

Schnittlinien für die temporäre Resection nach Krönlein.

a a_1 Hautschnitt,
b b_1 b_2 oberer Knochenschnitt,
c c_1 c_2 unterer Knochenschnitt,
f fissura orbitalis inferior,
s „ „ superior.

bei wird keine Eröffnung der die Orbita umgebenden Höhlen gesetzt. — Diese Wand benutzt auch Krönlein, wie oben angeführt, zu seiner temporären Resection, auf deren Ausführung nunmehr eingegangen werden soll.

Krönlein lässt seinen Weichteilschnitt etwa 1 cm oberhalb der sutura zygomatico-temporalis an der linea semicircularis des Stirnbeins beginnen, führt ihn in einem nach der Augenhöhle zu leicht convexen Bogen über den margo orbitalis zum oberen Jochbeinrand und lässt ihn etwa 1 cm hinter dem Augenhöhlenrande enden. Dann durchschneidet er das Periost längs dem äusseren Orbitalrande und hebelt es von der ganzen lateralen Augenhöhlenwand ab bis zur fissura orbitalis inferior, an der die Spitze des nunmehr zu resecierenden keilförmigen Knochenstückes liegt. Dessen Loslösung beginnt mit der Durchtrennung des äusseren Orbitalrandes etwa am Anfange des Weichteilschnittes, von wo aus der Knochen in einer etwas schräg nach unten laufenden Linie nach der Orbita hin durchmeisselt wird. Dann wird das vordere Ende der unteren Orbitalspalte mit diesem Schnitte verbunden, am besten von der fissura aus nach oben mit leichten Hammerschlägen vorgehend, damit der Knochen nicht splittert und die dahinter liegenden Weichteile nicht verletzt werden. Der untere Knochenschnitt wird durch den processus fronto-sphenoidalis dicht an seiner Basis quer durch den Orbitalrand angelegt und ebenfalls bis zur fissura orbitalis inferior hingeführt.

Auf diese Weise ist ein dreieckiges Knochenstück losgetrennt, das den ganzen äusseren Augenhöhlenrand enthält und jenen Teil der lateralen Orbitalwand, dessen Außenseite einen Teil der fossa temporalis

bildet. Es ist mit den äußeren Weichteilen in Zusammenhang, die seine Ernährung besorgen. Man klappt es nach außen und hinten hin um. Das keilförmige Knochenstück hat ungefähr eine Höhe von 3 und eine Länge von 3—4 cm.

Dadurch gelingt es in der Tat in überraschender Weise, sich Zutritt zunächst zu den lateralen Teilen der Orbita und zwar bis zur Spitze derselben hin, dann aber auch zu den oberen und unteren Teilen zu verschaffen. Etwaige Neubildungen, die hier sitzen, würden sich unter Controlle des Auges mit möglichster Schonung der Muskeln und Nerven sicher entfernen lassen, soweit nicht etwa die Beseitigung dieser durch andere Umstände, wie z. B. Durchsetzung mit Geschwulstteilen, gefordert wird. Der Sehnerv ist dem Finger dann aber auch nach Durchtrennung der Periorbita und Verschiebung des Orbitalfettes dem Auge von seiner Insertion am Bulbus bis zum foramen opticum vollständig zugänglich. Geschwülste desselben lassen sich mit grösster Bequemlichkeit und Sicherheit entfernen.

Ist die Operation in der Augenhöhle vollendet, so wird das Knochenstück in seine frühere Lage zurückgebracht, indem man es nach Innen umlegt und dabei etwas nach vorn zieht, um es leichter in den Ausschnitt hineinzubringen. Die Weichteile werden sorgfältig vernäht. Der Heilungsverlauf nach der Operation geht in der Regel glatt vonstatten, auch entstellende Narben bleiben nicht zurück. Die Einheilung des reponierten, resecierten Knochen stückes erfolgt meist sehr schnell. Auch das Auge befindet sich nach der Operation fast immer in normaler Lage, sodass nur selten ein dauernder geringfügiger Ex- oder gar Enophthalmus zurückbleibt, nur ein mehr

oder weniger starker strabismus convergens soll nach Helbron nicht so sehr selten zu beobachten sein, auch eine Verlagerung des Bulbus nach oben oder unten bleibt ab und zu bestehen. Die Schädigung der einzelnen Augenmuskeln, sagt Helbron weiter, ist bei den Operationen, bei denen eine Eröffnung der Periorbita erfolgte, eine sehr beträchtliche. Unter den von Helbron in der Literatur gefundenen Fällen, mit den eigenen etwa 114, zeigten höchstens 20 % der Operierten wieder ganz normale Muskelfunktionen; am häufigsten betroffen ist, wie das ja zu erwarten, der musculus rectus externus. Möglich erscheint es, daß bei vorsichtiger Handhabung der Methode, Trennung und nachheriger Wiedervereinigung des externus oder Verlagerung desselben oder getrennter Naht der Periorbita, diese Störungen geringer werden; ganz verschwinden werden sie aber nie. Die Übersicht ergibt, daß die Muskelstörungen, wenn garnicht in die Orbita oder nur leicht eingegangen wird, geringe sind, daß ihre Schwere aber zunimmt mit dem Eindringen nach der medialen Seite. Die Hornhaut ist nach der Operation allmählich anaesthetisch, meistens allerdings nur vorübergehend und neigt während dieser Zeit zu Epitheldefekten mit Geschwürsbildung. Die Erhaltung der Sehschärfe gelingt in den allermeisten Fällen, natürlich mit Ausnahme der Sehnerventumoren, häufig ist sogar eine wesentliche Besserung festzustellen.

Demnach ist die Prognose der Krönlein'schen Operation eine sehr gute. Die Rezidivhäufigkeit beträgt nach Rollet 14 %, während die exenteratio 6 % ergibt.

Krönlein führte seine Methode zum erstenmale im Jahre 1886 aus. Seit dieser Zeit ist die Krönlein'sche Operation als bahnbrechend auf dem Gebiete

der Orbitalchirurgie und als vorzüglich anerkannt worden, überall oft und gern angewandt.

Professor Helbron berichtete 1905 über die bereits oben erwähnten 114 Fälle. Aus den späteren Jahren seien hier dem Rahmen dieser Arbeit entsprechend einige weitere, nach Krönlein operierte Fälle aus der Literatur angeführt:

M. Maerz-Gießen erstattet in seiner Inaug.-Dissertation Bericht über 4 Fälle von Exophthalmus, von denen einer zur probatorischen Krönlein'schen Operation kam, die aber für die langsam entstandene Erblindung und den darauf gefolgten Exophthalmus keine Erklärung lieferte.

Treu operierte einen einseitigen, seit 9 Jahren bestehenden Exophthalmus und fand die Orbita mit Echinococcenblasen ausgefüllt.

Lukis fand in seinem Falle ein Sarcom, das er ohne Eröffnung des Conjunctivalsackes mit dem Finger ausschälen konnte, worauf prompte Heilung erfolgte.

Fehr entfernte nach Krönlein ein Lymphangioma cavernosum orbitae in geschlossener Kapsel;

Basso ein Fibrosarcom an der Spitze der Augenhöhle;

Calderaro einen Echinococcus ohne Verletzung des Auges und seiner Muskeln.

Lundsgaard teilt 3 Fälle mit, operiert wegen retrobulbären Fibrosarcoms, Revolverkugel in der Orbita mit Suppuration und Exophthalmus mit plötzlicher Erblindung infolge diffuser Infiltration und Oedem der Orbita, verursacht durch Sarcom.

Zimmermann operierte ebenfalls eine Schußverletzung der Orbita nach Krönlein und entfernte die Kugel mit Erhaltung des Sehvermögens; über einen ähnlichen Fall berichtet Lieblein.

Van Duyse wandte Krönlein's Verfahren bei einem Chondro-Myxo-Peritheliome der Orbita an, ferner bei einem perivasculären Endotheliom.

Rotschild entfernte eine teratoide Orbitalgeschwulst;

Heilbrun eine seltene, von versprengter Nasenschleimhaut ausgehende retrobulbäre Cyste;

Comninos ein Fibrom der Opticusscheiden;

Posey ein Rundzellensarcom nach Krönlein.

Birch-Hirschfeld beschreibt einen Fall von Tuberkulose der Orbita, bei dem er, weil er unter dem Bilde eines Orbitaltumors verlief, die Krönlein'sche Methode zur Anwendung brachte,

und Perrod endlich operierte auf dieselbe Weise ein kleinzelliges Sarcom der rechten Orbita.

Alle diese Operationen hatten die Erhaltung des Bulbus zur Folge und bei fast allen erfolgte glatte Heilung.

Nun ist aber die Krönlein'sche Operation nicht auf ihre klassische Ausführung beschränkt geblieben, sondern sie hat eine Menge von Modificationen erfahren, die dieser oder der je nach Fall und persönlicher Auffassung vornahm, sei es, um Nervenäste und Gefäße zu schonen, sei es, um sich einen breiteren, bequemeren Zugang zwecks weiterer Übersicht zu verschaffen.

Einige dieser Modificationen seien hier aus der Literatur angeführt.

Piehl berichtet im Centralblatt für praktische Augenheilkunde über eine kleine Abänderung des Hautschnittes. Er macht diesen in zwei zusammenhängenden Teilen, einen orbitalen, welcher im äußeren Drittel der Augenbraue beginnt und dann mit nach innen unten concavem Bogen gerade auf die äußere

Beinkante der Orbita nach unten zum Niveau des Jochbogens läuft, und einen temporalen, welcher vom Endpunkt des vorigen Schnittes fast rechtwinklig nach außen abbiegt und der oberen Kante des Jochbogens folgt.

Dollingers Schnitt fängt in der Mitte der Augenbraue an, umschreitet von da nach außen ziehend den Orbitalrand und verläuft schließlich parallel mit dem oberen Rand des Jochbeins. Hierdurch sollen die Fasern des Facialis geschont werden, die zum musculus orbicularis ziehen und bei der Krönlein'schen Operation durchschnitten werden. — Dollinger trennt dann weiter sämtliche Weichteile samt dem Periost des processus frontalis des Jochbogens nach vorn ab. Dieser Knochen wird aber mit der sehnigen Fascie des musculus temporalis und mit den an seiner Innenfläche inserierenden Muskelfasern in Zusammenhang gelassen, von wo aus der Knochen nach seiner Rücklagerung ernährt wird.

Auch Tavel will die temporalen Facialisäste geschont wissen und legt deshalb einen 1 cm langen Schnitt an die Basis des processus frontalis ossis zygomatici. Von da aus durchmeißelt er den Knochen bis in die fissura orbitalis inferior. Ein zweiter Schnitt geht mitten durch die Augenbraue vom medialen Ende bis zum lateralen und weiter gegen die Spitze des Ohrläppchens bis zum Jochbogen etwas vorn vom tuberculum articulare. Von hier aus wird oben der processus orbitalis externus parallel dem Jochbogen und in der Richtung des foramen opticum durchgemeißelt. Hiernach lässt sich der große flachhalbmondförmige Hautlappen im Zusammenhange mit der beweglich gemachten äußeren Orbitalwand nach unten schlagen und ergibt einen guten Zugang hinter den Augapfel.

Weit verbreitet und sogar als klassische Modification bezeichnet ist die von Czermak. Sie geht von der Voraussetzung aus, die Augenhöhle breiter zu eröffnen als Krönlein, ohne durch den Hautschnitt die Facialisäste zu durchtrennen, die zur untern Hälfte des orbicularis gehen.

Czermak beschreibt seine Methode selbst wie folgt: Man führt den Schnitt vom obern Augenhöhlenrande bis zum äußern Lidwinkel. Dann durchtrennt man das untere Lid dicht nach außen vom Tränenpunkt 3 mm tief senkrecht nach unten in seiner ganzen Dicke und führt vom Ende dieses Schnittes einen wagrechten Schnitt durch das Lid bis zum innern Augenhöhlenrande. Vom nasalen Ende dieses Schnittes zieht man einen bogenförmigen Schnitt durch die Lidhaut längs dem untern Augenhöhlenrande soweit nach außen, bis man die sutura zygomaticomaxillaris um einige mm überschritten hat. Sodann läuft der Schnitt von diesem Punkte schräg nach unten außen bis zum untern Rande des Jochbeinkörpers, wo sich dieser an den Oberkiefer ansetzt und die vordersten Masseterbündel abgehen. Dieses letzte Stück des Schnittes durchtrennt auch die Beinhaut. Dann durchschneidet man von der Nasenseite her den untern Übergangsteil bis zum äußern Winkel, sodaß sich dieser Schnitt mit dem von oben kommenden Weichteilschnitte vereinigt und löst noch die übrigen Anheftungen des Lidlappens von der Beinhaut des untern Augenhöhlenrandes bis zur sutura zygomaticomaxillaris. Nun schlägt man den Lidlappen nach außen um, durchschneidet die Beinhaut längs dem äußern Augenhöhlenrande und am untern von außen bis zur sutura zygomatico-maxillaris und löst nun die Beinhaut von der äußern Augenhöhlenwand und von

dem äußersten Teil der untern Wand ab. Nachdem man die Spitze der fissura orbitalis inferior gefunden hat, stößt man die sie abschließende Membran stumpf durch. Von diesem vordern Ende der Fissur legt man längs dem Jochbein dicht daran zu dessen unterm Rande den Schnitt durch das Jochbein nahe an der sutura zygomatico-maxillaris 5—8 mm nach außen davon, um die Oberkieferhöhle nicht zu eröffnen. Ist das Jochbein durchsägt, dann meißelt man den obern Knochenschnitt wie nach Krönlein. Danach macht man dicht am untern Jochbeinrande einen ungefähr 1 cm langen Schnitt durch die Haut bis auf den Knochen und zwar ungefähr dort, wo die sutura zygomatico-temporalis liegt, und durchmeißelt hier die Jochbrückenfläche. Nun kann man das Jochbein nach außen abheben und hat einen breiten Zugang zur Augenhöhle.

Die Czermak'sche Operationsmethode erscheint besonders angebracht, wenn ein kleiner Tumor ganz hinten in der Orbitalpyramide sitzt oder wenn ein Tumor unterhalb des Bulbus liegt und weit nach vorn reicht oder endlich nasalwärts vom Bulbus gelegen ist.

Eine weitere Methode, die die volle Ausräumung des Infundibulums der Orbita mit Erhaltung des Augapfels bezweckt, ist von Calderaro angegeben worden. Calderaro nimmt hierbei zwar keine temporäre Resection eines Teiles der Orbitalwand vor, doch hat sein Verfahren dieselbe Voraussetzung wie die Methode Krönleins, dieselbe Indicationsstellung und verfolgt auch in erweitertem Maße denselben Zweck wie diese, weshalb sie mir wichtig genug erscheint, bei dieser Gelegenheit angeführt werden zu sollen.

In der „Clinica Oculistica" schreibt Calderaro: Ich erkannte an, daß die von mir weitgehend

erprobte Methode von Krönlein einen wirklichen Fortschritt in der Orbitalchirurgie bezeichnet hat, da sie nicht nur dem Operateur eine Bresche verschafft, durch die hindurch er mit dem Finger und Instrumenten unter Benutzung des Tastsinns und des Gesichts arbeiten kann, sondern ihm auch eine radicale Operation in denjenigen Fällen ermöglicht, in denen die Neubildung ihren Sitz hinter dem Bulbus hauptsächlich im Sehnerv und auch im infundibulum orbitae hat. Diese Vorzüge des Verfahrens von Krönlein genügen, obwohl sie wirklich im Vergleich zu denjenigen, welche früher verwendete Verfahren verschaffen können, erheblich sind, noch nicht sämtlichen Anforderungen, die an die conservative und zu gleicher Zeit radicale Chirurgie der tiefen Tumoren der Orbita zu stellen sind. In der Tat kann die Eröffnung an der Außenseite der Orbita kein hinreichend ausgedehntes Feld bieten, um die Erkennung der vielfältigen Verwachsungen und Ausläufer eines Tumors zu ermöglichen, namentlich, wenn er nicht von einer Kapsel umschrieben ist. Sie erlaubt keine sichere Exploration der inneren Wand (die wegen der Nachbarschaft der Siebbeinhöhlen besonders interessant ist) und bildet immer eine enge Bresche, wenn der Tumor den Durchmesser von 3 cm übersteigt oder wenn der Eingriff die Exstirpation des ganzen retrobulbären Inhaltes zum Zweck hat. Daraus ergibt sich die Notwendigkeit, die Bresche durch Resection auch des Wangenbeins zu erweitern. Auf diese Weise nehmen gegenüber den anderen Verfahren die Schädigungen des Augapfels während der Isolierungs- und Extractionsmanöver des Tumors zwar ab, werden aber nicht gänzlich vermieden. Diese sind dann die Hauptursache der secundären Hornhautläsionen, welche

bisweilen die Enucleation des Bulbus notwendig gemacht haben, doch ermöglicht die so vergrößerte Bresche auch nicht eine sichere endorbitale Toilette und leistet keine Gewähr gegen die retrobulbäre Blutung, die zuweilen eine imponierende gewesen ist. Es wurde deshalb vorgeschlagen, die praeventive Tarsorrhaphie auszuführen, welche durch Mäßigung des consecutiven Exophthalmus zum Teil auch die Integrität der Hornhaut gewährleistet. Aus diesen Gründen müsse man, so meint Calderaro, zugeben daß die Schwierigkeiten bei der Exenteration des retrobulbären Orbitalinhaltes nicht immer mit dem Krönlein'schen und dem modificierten Krönlein'schen Verfahren nach Czermak behoben werden könnten; man müsse hingegen oft noch hinterher die exenteratio, bulbi mit Verzicht auf den Augapfel vornehmen.

Deshalb habe er ein eignes Verfahren ausgedacht, das zwar die vollständige Ausräumung des Orbitalinhaltes vornimmt, aber wie bei Krönlein den Augapfel verschont und beläßt.

Die Methode besteht in der Bildung eines großen Lappens, welcher die beiden Lider mit dem Bindehautsack und den von den Muskeln und dem Sehnerven abgetrennten Augapfel umfaßt. Beim Umschlagen eines solchen Lappens wird die Orbitalhöhle bloßgelegt, welche sich mit der größten Regelmäßigkeit ausraumen läßt derart, daß der gemachte Eingriff den Operateur beruhigt läßt, der bei der Methode von Krönlein nie die unbedingte Sicherheit erlangt, daß er in der Orbita kein Fetzchen des Tumors zurückgelassen hat, das entfernt werden konnte. Man macht eine Hautincision bis auf das Periost von der Stirnmittellinie 3 cm über dem obern Orbitalrand anfangend und läßt sie horizontal bis über den obern

äußern Winkel der Orbita verlaufen, biegt dann nach unten und, auf der Jochbeinbrücke angelangt, wieder etwas nach innen, wobei man sich stets in einer Entfernung von $2^1/_2$ cm von dem Orbitalrand hält. Auf diese Weise umschreibt die bogenförmige Incision mit ihrer Concavität $^3/_4$ der Orbitalperipherie. Dann löst man den großen Hautmuskellappen von seinen lockeren Verwachsungen mit dem frontalen Periost und mit der Temporalaponeurose bis an die Orbitalränder ab. Nun incidiert man das septum orbitale und das ligamentum palpebrale externum und dringt in die Orbita ein, stets am Knochen entlang gehend. Den ganzen großen Lappen klappt man um nach Durchschneidung aller Augenmuskeln mit Ausnahme des obliquus inferior und ferner des Sehnerven; dann kann man bequem die ganze Orbita übersehen und ausräumen, besonders die Entfernung des apex orbitae läßt sich in vollkommener Weise und ohne Mühe ausführen; mit dem einfachen Krönlein'schen Verfahren ist dies ein schwer zu erfüllender Wunsch.

Soweit Calderaro selbst über seine Methode. Dieselbe bedeutet sicherlich einen Fortschritt in der Orbitalchirurgie, doch scheint es mir noch einen anderen Weg zu geben, um schonender und doch mit derselben Übersichtlichkeit zum selben angestrebten Ziele zu gelangen. Es geschieht dies mit einem Verfahren, das Herr Professor Dr. König-Marburg, wie am Anfang der Arbeit erwähnt, erdacht und zuerst ausgeführt hat, das in Anlehnung an Krönleins Operation ebenfalls die radicale Ausräumung des infundibulum orbitae erreicht.

Bei dieser Methode von König führt man den Hautschnitt (s. Skizze) der lateralen Hälfte des

Supraorbitalrandes entlang abwärts am lateralen Rande der Orbita, in leichtem Schwung mit nach dem Ohr zu offenen Bogen über das Jochbein hinweg zu dessen unterem Rande. Nach Freilegung des Jochbeins durchsägt man dieses (mit der Gigli'schen Säge) etwa in seiner Mitte im Gebiete des processus zygomaticus ossis temporalis, durchmeißelt dann den processus zygomaticus ossis frontalis vom unteren Jochbeinrande geradlinig über den margo orbitalis hinweg in der Richtung auf die untere Orbitalspalte zu und hierauf die laterale Wand der Orbita kurz oberhalb der sutura zygomatico-frontalis etwas schräg nach unten laufend, sodass diese zusammen mit dem vorderen Teil des Jochbogens abgehoben und im Zusammenhang mit den äußeren Weichteilen nach außen geklappt werden kann. Es wird nun ein zweiter Hautschnitt etwa entsprechend dem Ansatz des musculus temporalis bogenförmig auf den ersten gesetzt, die vorderen Fasern des musculus temporalis werden von ihrem Ansatze an der linea temporalis minor abgetrennt bis zum oberen Rande des Jochbeins, und der so gebildete Hautmuskellappen wird mit dem an ihm hängenden (Jochbein)-Knochenlappen nach außen und unten umgeschlagen. So hat man sich einen breiten bequemen Zugang bis zu den hintersten Teilen der Orbita verschafft.

Nach Beendigung der Operation wird der Hautmuskel-Knochenlappen in seine frühere normale Lage zurückgebracht, Knochen, Muskel und Haut wieder angenäht.

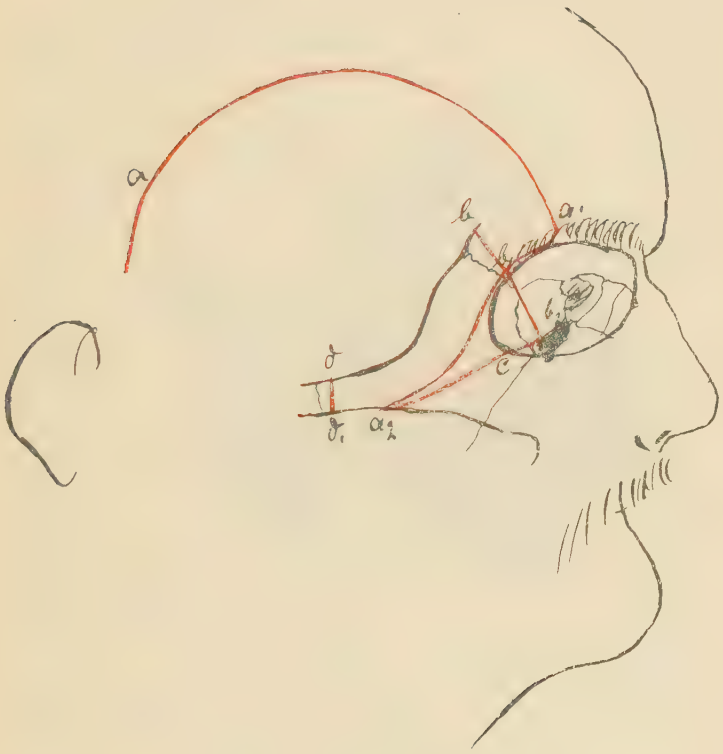

Schnittlinien für die temporäre Resection nach der Methode von Professor K ö n i g.

a a, *a*$_1$ Hautschnite t,
b b$_1$ *b*$_1$
a$_2$ *c b*$_2$ } Knochenschnitte,
d d,
f fissura orbitalis inierior,
s „ „ superior.

Grosser Hautlappen (*H*) umgeschlagen mit dem vorderen Teil des musculus temporalis (*MT*) und dem resecierten Jochbeinstück (*K*).

Die Heilung hat dieselben günstigen Resultate wie alle vorhergehenden Methoden. Der Unterschied gegenüber diesen liegt vor allem in der Bildung des großen Hautmuskellappens, und der Vorteil der neuen Methode in der vollkommenen Bloßlegung der fossa temporalis, wodurch nach der Resection des Orbitalrandes die breiteste Übersicht bis in die Spitze des Infundibulums gewährleistet ist. Selbst die kleinsten Tumoren, die dort ihren Sitz haben, können dem Auge nicht verborgen bleiben, ebensowenig wie Reste eines Tumors zurückbleiben können, was bei der klassischen Krönlein'schen Operation wegen der beschränkteren Übersicht immerhin der Fall sein kann. Die Erhaltung des Bulbus mit allen seinen Funktionen, besonders auch volle normale Beweglichkeit, kann, sofern die Elimination des Tumors nicht direkt die Wegnahme von Muskeln erfordert, vollkommen gewährleistet werden, gegenüber dem Verfahren von Calderaro, bei dem stets alle Muskel bis auf einen von vornherein durchschnitten werden.

Diese neue Methode hat also alle Vorzüge der Krönlein'schen Operation und bedeutet ihr gegenüber einen Fortschritt durch die gegebene radicale unbe schränkte Operationsmöglichkeit in der Orbita.

Die beiden oben angeführten Skizzen, die ich nach verschiedener Vornahme dieser Operation an der Leiche entworfen habe, mögen zur Veranschaulichung der Methode dienen. Sie ist von Herrn Professor König am Lebenden gehandhabt worden mit dem besten Frfolge.

Hier die Krankengeschichte eines von Herrn Professor Dr. König operierten Falles:

Josef Müller, 51 Jahre alt, Brauer aus Medebach.

Diagnose: Retrobulbäres Sarcom. Aufnahme: 7. V. 1913. Operation: 10. V. 1913 nach der Methode von König.

Entlassung: 26. V. 13.

Temperatur bei der Aufnahme 36,5 C.
Puls „ „ „ 80 Schläge pro Minute
Temperatur abends nach der Operation 37,3 ° C.
Puls „ „ „ „ 80 Schläge pro M.
Im Urin kein Eiweiß, kein Zucker.

Anamnese:

Patient will außer einer Erkrankung in seiner Kindheit, auf die er sich nur undeutlich besinnt, stets gesund gewesen sein. Vor 30 Jahren wurde er von einem Gefährt überfahren, wobei das rechte Ohr fast abgerissen und der linke Oberarm gebrochen wurde.

Am 8. I. 1913 bemerkte Patient eine Schwellung links an Auge und Schläfe, die er auf Anraten des Arztes mit kühlenden Umschlägen, später mit Blutegeln behandelte. Da beides nichts half, ging Patient am 2. V. in die Marburger Augenklinik, die ihn der chirurgischen Klinik überwies. Abnahme der Sehkraft will Patient nicht bemerkt haben.

Status praesens:

Älterer Mann von mäßigem Fettpolster und gesunder Hautfarbe. Gewicht 62,5 kg. Innere Organe ohne Besonderheit.

Das linke Auge ist erheblich (etwa 1 ½ cm) vorgetrieben. Es besteht starke Rötung namentlich der Conjunctiva tarsi. Auch die linke Schläfengegend erscheint vorgetrieben; beim Kauen bewegt sich der musculus temporalis über der Verdickung, die etwa Fünfmarkstückgrösse hat. Der Tumor fühlt sich an der Schläfe weich an, auch in der Orbita sind temporal Tumormassen zu fühlen. Die Haut ist über der Ge-

schwulst gut verschieblich. Das Jochbein läßt sich gegen den Tumor gut abgrenzen, der Orbitalrand ist unverändert. Die Beweglichkeit des Auges ist im geringen Grade beschränkt. — Mitteilung der Augenklinik: Patient Müller, 51 Jahre, seit Januar dieses Jahres links Exophthalmus. In der Orbita temporal Tumormassen fühlbar, die wohl mit dem Tumor in der linken Schläfengegend in Zusammenhang stehen. Es ist nur geringe Beschränkung der Beweglichkeit nach außen und Herabsetzung der Sehschärfe auf $^1/_2$ festzustellen.

Vorbereitung zur Operation. Operation am 10. V. 1913 in Aethertropfnarkose durch Herrn Professor Dr. König nach seiner oben beschriebenen Methode ausgeführt.

Es kommen nach dem Umschlagen des Muskelknochen-Lappens Tumormassen zu Gesicht. Dieselben lassen sich aus ihrer Umgebung gut ausschälen. Sie reichen bis hinter den Bulbus und füllen fast den ganzen vorliegenden Teil der Orbita aus. Der Tumor sitzt der Unterfläche des Schädels an. Er wird im Zusammenhange herausgenommen und hat etwa die Größe und Form einer Pflaume. Mikroskopisch erweist er sich als Sarcom.

Tamponade der tiefen Wunde. Knochennaht des reponierten Knochens. Naht der Muskulatur, Hautnaht-Verband.

Verlauf: 13. V. Verbandwechsel. Das linke Auge ist wesentlich in die Orbita zurückgetreten. Die Conjunctivitis ist verschlimmert. Einträufeln von Argentum nitricum.

17. V. Die Conjunctivitis ist fast verschwunden. Das linke Auge ist etwa noch um $^1/_2$ cm vorgetrieben. Die genähte Wunde ist gut verheilt. Der untere

Teil wird möglichst weit offen gehalten. Es wird mit Röntgenbestrahlung begonnen.

20. V. Patient hat 3 Volldosen Röntgenstrahlen appliziert erhalten.

26. V. Der Exophthalmus ist, wenn auch nicht ganz, so doch größtenteils zurückgegangen. Bewegungen des Auges frei. Sehkraft wie bei der Aufnahme. Die Wunde ist gut verheilt bis auf den untersten Teil, der noch tamponiert wird. Geringe Sekretion. Patient hat keine Beschwerden. Er wird entlassen.

Wie bedeutsam für die Chirurgie der retrobulbären Geschwülste der Fortschritt ist, den Krönleins Operation und die auf ihr fußenden Methoden hervorgebracht haben, erkennt man wohl am besten an einem Hinweis auf die früher geübten Verfahren zur Entfernung solcher Geschwülste. — Da ist zunächst die Knapp'sche Operation, die unter Vermeidung der exenteratio bulbi von vorn ohne Resection mittels einer Incision am inneren Augenwinkel transkonjunctival einzudringen sucht, um orbitale Tumoren zu entfernen; bei Sehnerventumoren durchschneidet Knapp den Opticus vorn, luxiert den Bulbus und durchschneidet den Nerven abermals am foramen opticum. — Eignet sich auch die Knapp'sche Methode zur Exstirpation für kleine radical operable Tumoren, die vorn am innern Winkel des Augenhöhleneinganges gelegen sind, so ist sie doch heute fast ganz verlassen worden, besonders weil man stets im Dunkeln arbeitet meist nach dem Gefühl, wobei man Stücke zurücklassen und Nebenverletzungen übersehen kann; auch kann man hierbei nach Axenfeld den Sehnerven nutzlos durchschneiden, da man nach den Indicationen Knapp's eine Sehnervengeschwulst z. B. mit einem, um den Opticus gelagerten Echinococcus verwechseln

kann. — Alles dies, sowohl die Möglichkeit der Verwechslung, die Unsicherheit der radicalen Entfernung, die Gefahr der Nebenverletzungen zeigen bereits unumwunden den Vorzug der temporären Resection; hinzukommt, daß die kosmetische Erhaltung des Bulbus nach der Knapp'schen Methode nur in einem Teil der Fälle erreicht wird. Von 22 von Axenfeld angeführten, nach Knapp operierten Fällen wurde bei 10 der Bulbus phthisisch, wahrscheinlich infolge zu erheblicher Gefäßverletzung; bei den nach Krönlein operierten, von Axenfeld erwähnten 15 Fällen blieb er stets in unveränderter Größe vorhanden, mit Ausnahme eines einzigen Falles. Außerdem kommt ja die Krönlein'sche Operation, worauf noch hinzuweisen ist, nicht nur bei retrobulbären Tumoren in Betracht sondern auch beim Sitz von Fremdkörpern im hintern Orbitalgehäuse und ebenso bei orbitalen Entzündungen. Sie hat, was Knapp's Methode nicht erreichte, das Gebiet der totalen Exenteration der Orbita wesentlich eingeengt zu Gunsten der Operation mit Erhaltung des Bulbus.

Eine Modification nach Knapp, das Verfahren von Lagrange, der am äußern Augenwinkel ohne Resection einzudringen sucht, um Orbitalgeschwülste zu entfernen, sei nur noch kurz erwähnt, ebenso ein von Ahlström 1911 geschildertes Verfahren. Dieser legt eine große Incision längs dem Orbitalrande durch das Periost, das von der Orbitalwand abgelöst wird, dann eine horizontale Incision durch das Periost, durch welche der Tumor entfernt wird. — Auch für diese Methoden gilt dasselbe, was vorher über Knapp's Verfahren gesagt worden ist.

Anmerkung:

Infolge der am 2. August 1914 erfolgten Mobilmachung und meines sofortigen Eintrittes in's Heer ist es mir jetzt erst am Anfang des Jahres 1916 möglich, die Arbeit im Druck erscheinen zu lassen.

Vielleicht könnte die Methode von König gerade jetzt im Kriege bei der Entfernung von Geschossen aus der Orbita allgemeinere Verwendung finden.

Literatur.

1. Ahlström, G.; Über die operative Behandlung bei retrobulbären Tumoren.
   Referat aus Hygiea 1911. LXXIII.
2. Axenfeld, Th.; Lehrbuch der Augenheilkunde 1910.
3. Derselbe; Krönleins Orbitalresection zur Behandlung retrobulbärer Geschwülste und Entzündungen; Münchner medizinische Wochenschrift 1905. Nr. 23.
4. Basso, D.; Tumoren der Orbita; Archiv für Augenheilkunde. LIX. S. 281.
5. Birch-Hirschfeld; Zum Kapitel der Orbitalentzündungen, besonders ihrer Therapie; Zeitschrift für Augenheilkunde. XXVII. H. 1 und 2
6. Calderaro; Sui tumori dell' infundibulo orbitario; La Clinica Oculistica 1908.
7. Derselbe; Un processo operativo per lo sonotamento del infundibulo orbitario con conservazione del globo. La Clinica Oculistica 1909.
8. Comninos; Fibrome kystique de la gaine du nerf optique. Archives d'Opthalmologie T. 31. S. 108—111.
9. Czermak; Die augenärztlichen Operationen 1894.
10. Dollinger; Die Ursache und chirurgische Behanldung des Exophthalmus.
    Referat Zeitschrift für Augenheilk. LXV.
11. Fehr; Über einen Fall von Lymphangioma cavernosum orbitae. Zentralblatt für prakt. Augenheilkunde. XXVX. S. 134.
12. Heilbrun; Eine seltene retrobulbäre Cyste. Von Gräfes Archiv für Opht. LXXIX, 2.

13. Helbron; Die Krönlein'sche Operation. Bericht über die Verhandlungen der Deutschen Gesellschaft für Chirurgie. 34. Kongreß 1905.

14. Lundsgaard; Krönleins Orbitalresection Hospitaltid 1909. S. 409.

15. Lukis; Orbitalsarcoma. Ophthalmol. Revier, August 1905.

16. Lieblein; Zur Casuistik der Schußverletzungen. Prager Med. Wochenschrift 1906. Nr. 50.

17. Maerz, M.; Inaug. Dissertat. Gießen 1905.

18. Perrod; Beitrag zur Onkologie des Auges. Annali di Oftalmologia 1911.

19. Piehl; Eine kleine Abänderung des Hautschnittes bei der temporären Resection der äußeren Orbitalwand nach Krönlein. Zentralblatt für praktische Augenheilkunde. XXIX. S. 161.

20. Rotschild; Ein Fall von retrobulbärer teratorider Geschwulst. Deutsche Mediz. Wochenschrift Nr. 49 1908.

21. Tavel; Zur Operationstechnik der retrobulbären Tumoren. Deutsche Zeitschrift für Chirurgie. LXXXVII. S. 261.

22. Treu; Ein Fall von Echinococcen der Orbita. Archiv für Augenheilkunde. LIV, 1. S. 171.

23. Van Duyse; Chondro - myxo - périthèliome de l'orbite. Belge Soc. d'Opht. 1908. 26 April.

24. Derselbe; Endothèle ou épithèle. Archives d'Ophtalmologie. XXXIX. S. 657 und 744.

25. Wullstein und Wilms; Lehrbuch der Chirurgie. 1910

26. Zimmermann; Schußverletzung der Orbita. Klinische Monatsblätter für Augenheilkunde. XLV, II. S. 195.

Lebenslauf.

Ich, Wilhelm Heinrich Christian Schmidt, Sohn des Pfarrers Gustav Schmidt und seiner Ehefrau Margarethe, geb. Schneider, wurde am 27. Januar 1888 in Heckholzhausen (Hessen - Nassau) geboren. Konfession evangelisch - lutherisch. Nach vorbereitendem Besuche der Elementarschulen zu Heckholzhausen und Waldgirmes a. Lahn besuchte ich das Königl. Gymnasium zu Wetzlar, wo ich im März 1908 das Maturitätszeugnis erlangte.

Im April desselben Jahres trat ich als Einjährig-Freiwilliger beim 2. Garde-Regiment zu Fuß in Berlin ein, ging dann nach Ableistung des halben Dienstjahres zum Studium der Medizin nach Erlangen, wo ich am 1. August 1910 die ärztliche Vorprüfung bestand, und begab mich im Herbst desselben Jahres nach Marburg. Hier blieb ich mit Unterbrechung des Sommer-Semesters 1911, während dessen ich in Kiel studierte, bis zum Staatsexamen, das ich am 17. Mai 1913 bestand. Von da ab arbeitete ich bis zum 1. Juli 1913 an meiner Promotionsarbeit. An diesem Tage trat ich als Medizinal-Praktikant im Kinderspital „Siloah" zu Pforzheim ein, vertauschte diese Anstalt am 1. Januar 1914 mit dem Städtischen Krankenhause zu Arnstadt i. Thür. und vollendete dort am 30. Juni 1914 das praktische Jahr, worauf mir am 10. Juli die Approbation als Arzt erteilt wurde. Vom 1.—14. Juli vollendete ich zuhause meine Dissertation.

Meine akademischen Lehrer sind die Professoren und Privatdozenten:

in Berlin: Reinhardt;

in Erlangen: Fischer, Fleischmann, Fuchs, Gerlach, Hermann, Rosenthal, Schulz, Solereder, Spuler, Wiedemann, Zander;

in Kiel: Anschütz, Bauereisen, Baum, Doehle-Friedrich, Heller, Klingmüller, Lüthje, Michaud, Pfeiffer.

in Marburg: Bach, Beneke, Bielschowsky, Bonhoff, Bruns, Esch, Fischer, Friedrich, Gasser, Gürber, Heyde, Hohmeier, Hildebrand, Jahrmärker, König, Krauß, Matthes, Müller, Ostmann, Rieländer, M. B. Schmidt, Schoene, Tuczek, Zangemeister.